

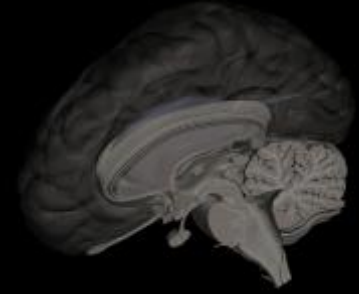
EXAMEN NEUROLÓGICO EN LA INFANCIA

DR. PATRICIO GUERRA

NEURÓLOGO INFANTIL Y ADOLESCENTES

MAGÍSTER NEUROCIENCIAS

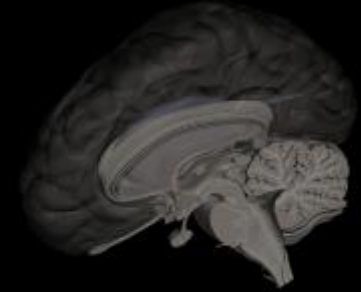
ESCUELA DE MEDICINA UNIVERSIDAD SAN SEBASTIÁN SEDE PATAGONIA PUERTO MONTT



Examen Neurológico en la Infancia

Objetivos a cumplir por los estudiantes al final de la clase:

1. Ser capaz de señalar las etapas del EN en la edad pediátrica y sus particularidades
2. Identificar signos clínicos claves orientadores a patología neurológica en la infancia
3. Ser capaz de identificar alteraciones del tono motor y su correlato anátomo-clínico
4. Identificar signos clínicos de alteraciones extrapiramidales
4. Identificar patrones específicos de alteraciones de la marcha en Neurología
5. Correlacionar las alteraciones de los reflejos osteotendíneos anatómica y funcionalmente
6. Conocer el significado de los reflejos del desarrollo y su edad de aparición o desaparición

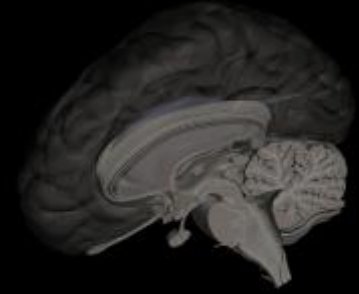


EXAMEN NEUROLÓGICO EN PEDIATRÍA

COMPLEMENTARIO A ANAMNESIS:

- MOTIVO DE CONSULTA
 - ANTECEDENTES GESTACIONALES
 - ANTECEDENTES FAMILIARES-CONSANGUINEIDAD
 - ANTECEDENTES PERINATALES
 - ANTECEDENTES MORBILIDAD O CIRUGÍAS
 - HITOS DEL DESARROLLO PSICOMOTOR
- | |
|---------------|
| MOTOR |
| LENGUAJE |
| (PSICOSOCIAL) |

EXAMEN NEUROLÓGICO EN PEDIATRÍA



CARACTERIZACIÓN FENOTIPO

EXAMEN FÍSICO GENERAL (PIEL)

CIRCUNFERENCIA CRANEAL

CRECIMIENTO

0-3 MESES: 2 CMS/MES

3-6 MESES: 1 CM/MES

6-12 MESES: 0,5 CMS/MES

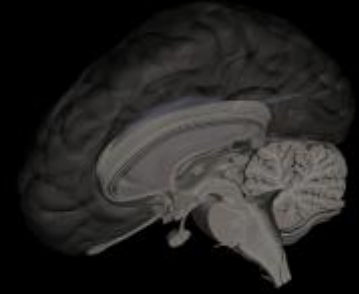
EXAMEN NEUROLÓGICO

TONO MOTOR

REFLEJOS DEL DESARROLLO

FONDO DE OJO

EXAMEN NEUROLÓGICO EN PEDIATRÍA



-EXAMEN DEL ESCOLAR Y ADOLESCENTE

-EXAMEN DEL PREESCOLAR

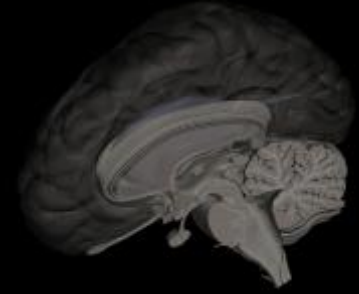
-EXAMEN DEL LACTANTE

-EXAMEN DEL RECIÉN NACIDO

DE TÉRMINO

PREMATURO

EXAMEN NEUROLÓGICO EN PEDIATRÍA: ESCOLARES



EXAMEN MENTAL

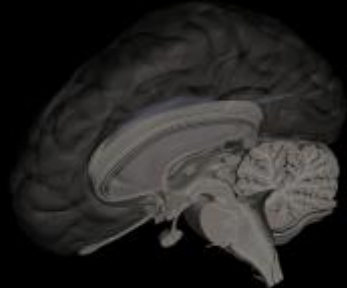
-NIVEL DE CONCIENCIA

-ORIENTACIÓN TÉMPORO-ESPACIAL

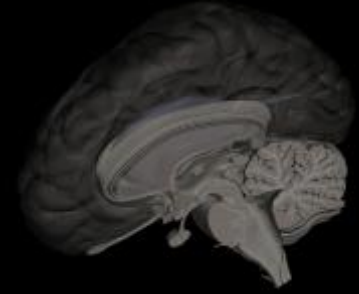
-CONTACTO INTERPERSONAL (CONTACTO VISUAL)

-LENGUAJE (CONTENIDO-PROSODIA-FONOARTICULATORIO)

-ESTIMACIÓN NIVEL COGNITIVO

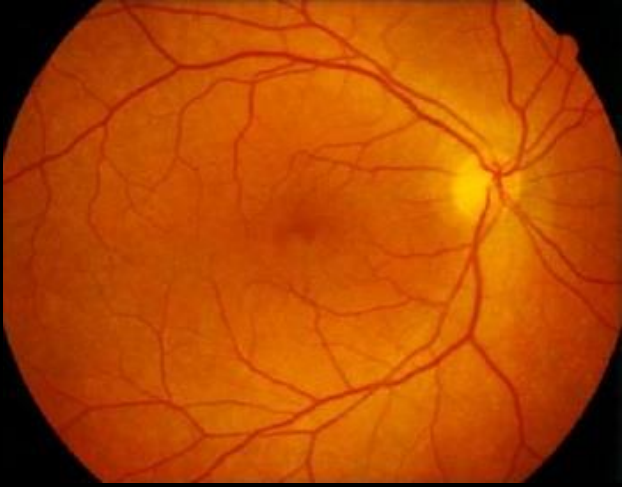


EXAMEN NEUROLÓGICO EN PEDIATRÍA: ESCOLARES

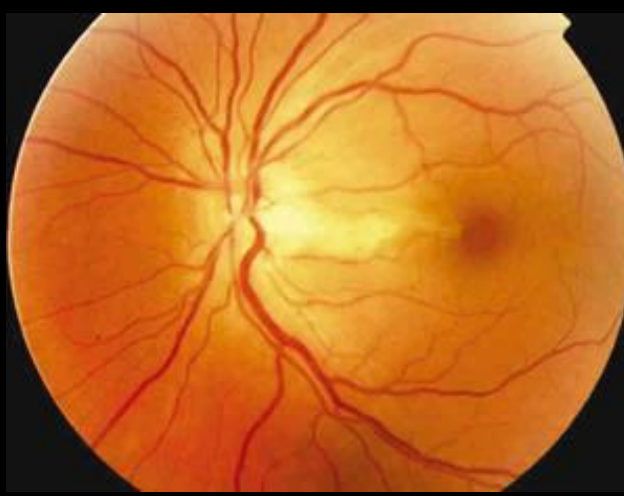


PARES CRANEALES

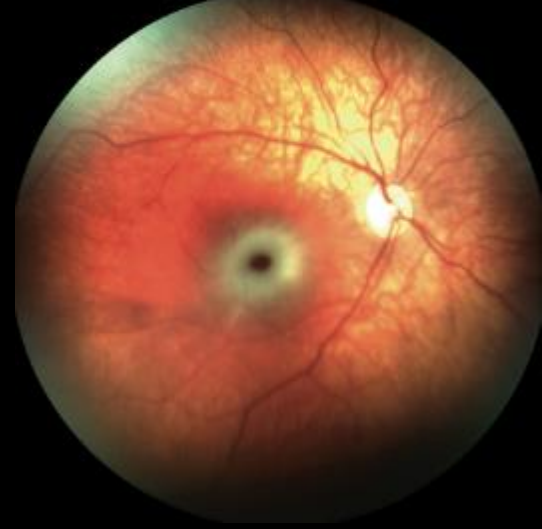- OLFATORIO
- N. ÓPTICO (MEDIOS TRANSPARENTES-CAMPIMETRÍA)
- III-IV-VI
- TRIGÉMINO
- FACIAL
- VESTÍBULO-COCLEAR
- GLOsofaríngeo
- VAGO
- ACCESORIO
- HIPOGLOSO



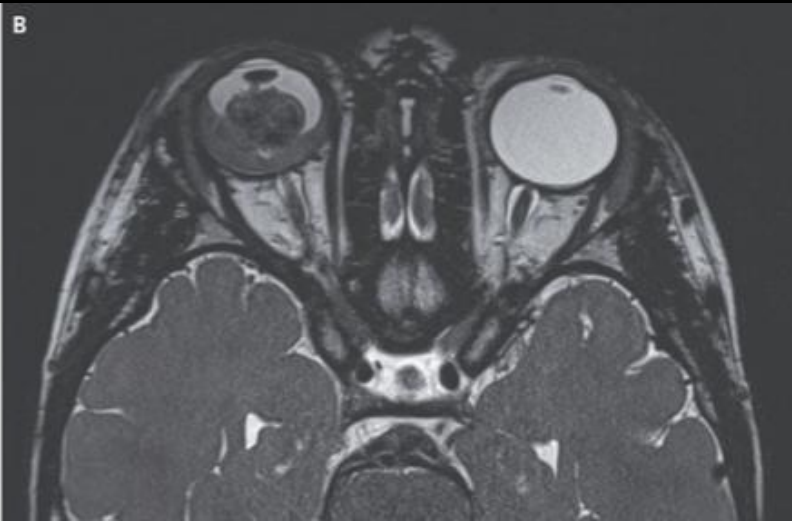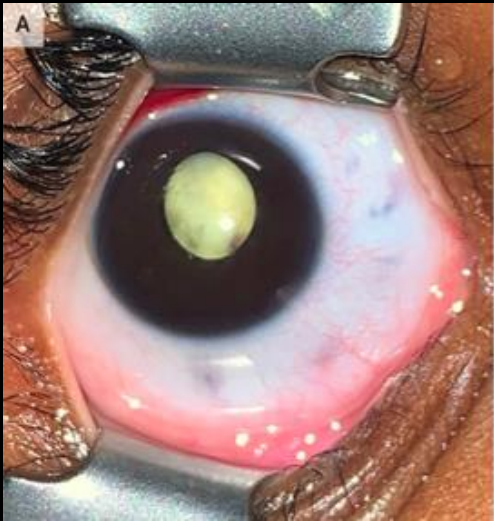
FONDO DE OJO NORMAL



EDEMA DE PAPILA

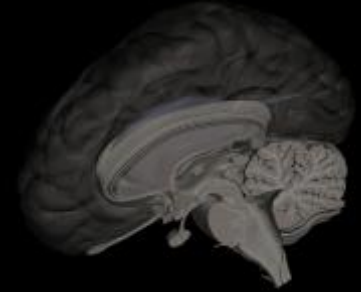


MANCHA ROJO CEREZA



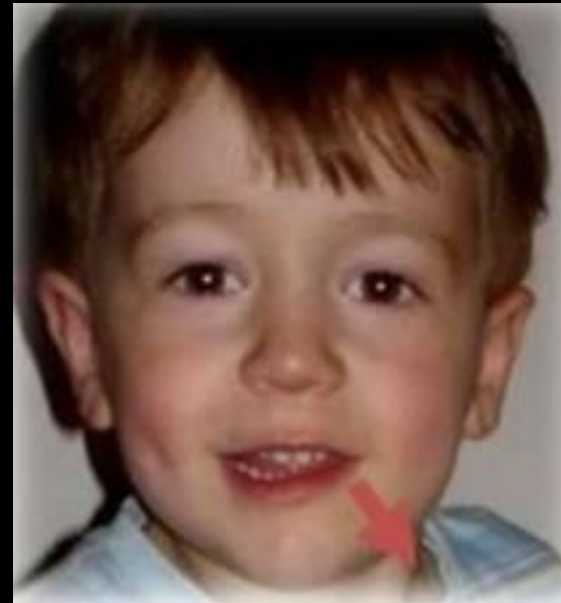AUSENCIA DE ROJO PUPILAR: RETINOBLASTOMA

PARÁLISIS FACIAL



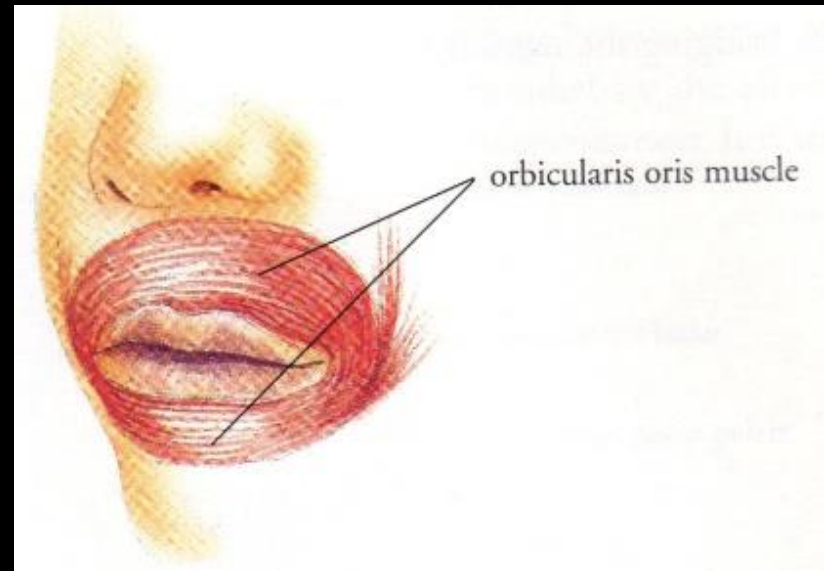
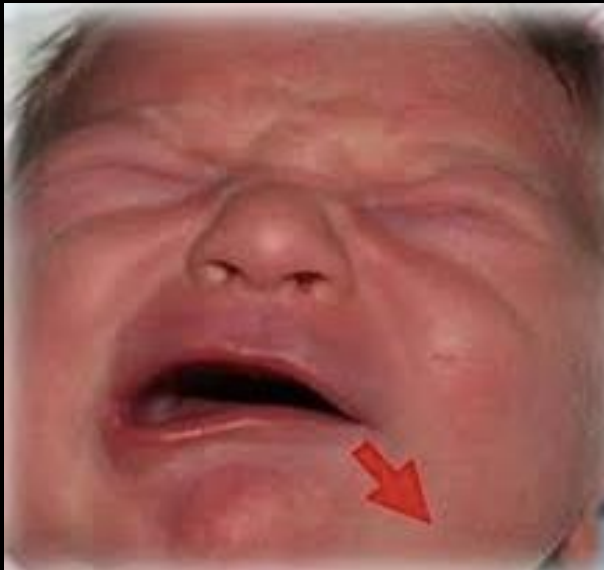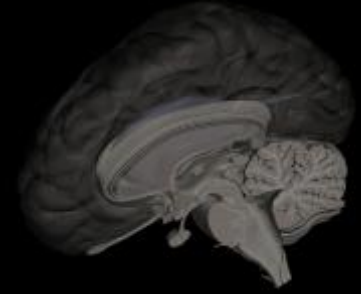
PERIFÉRICA

CENTRAL

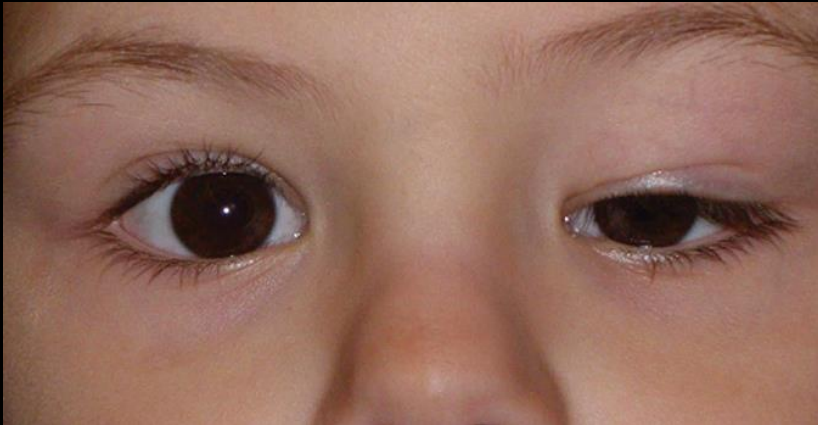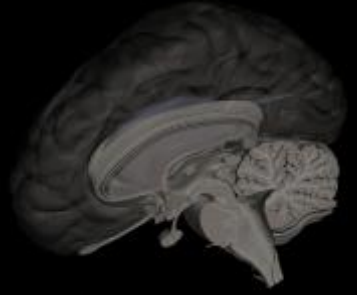


COMPROMISO TRES RAMAS VII PAR

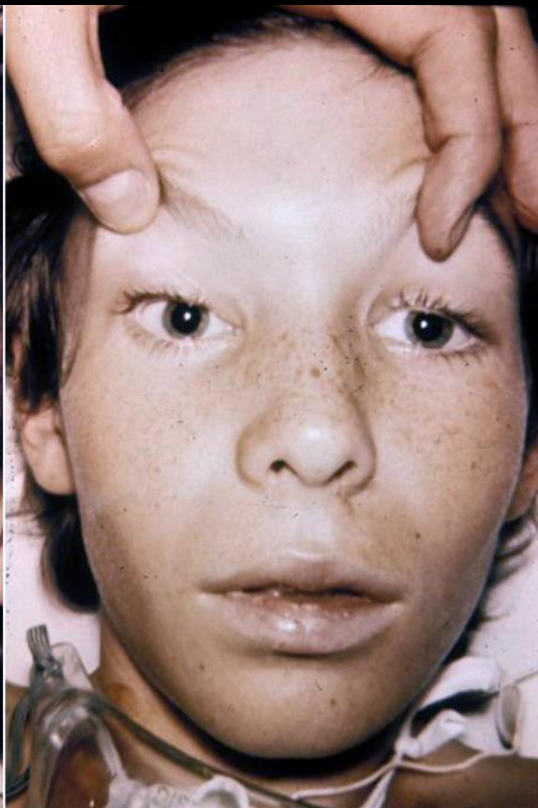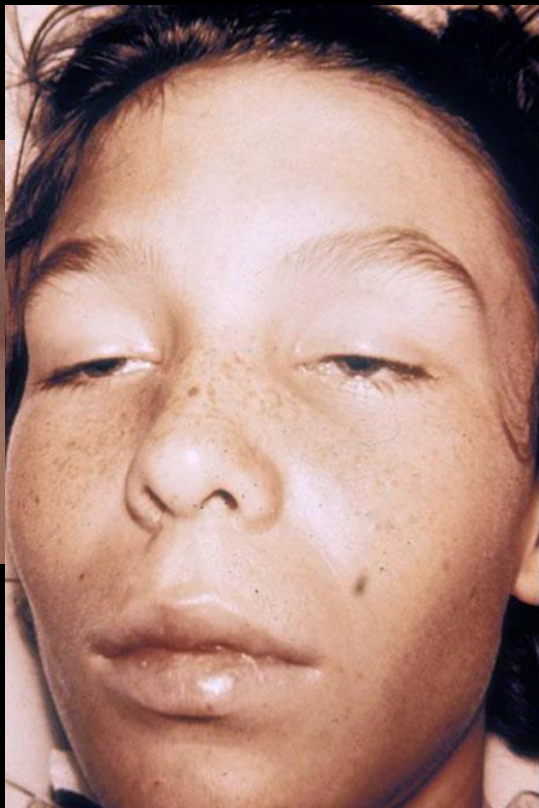RESPETO RAMA SUPERIOR VII PAR



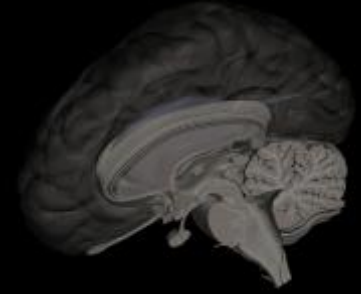
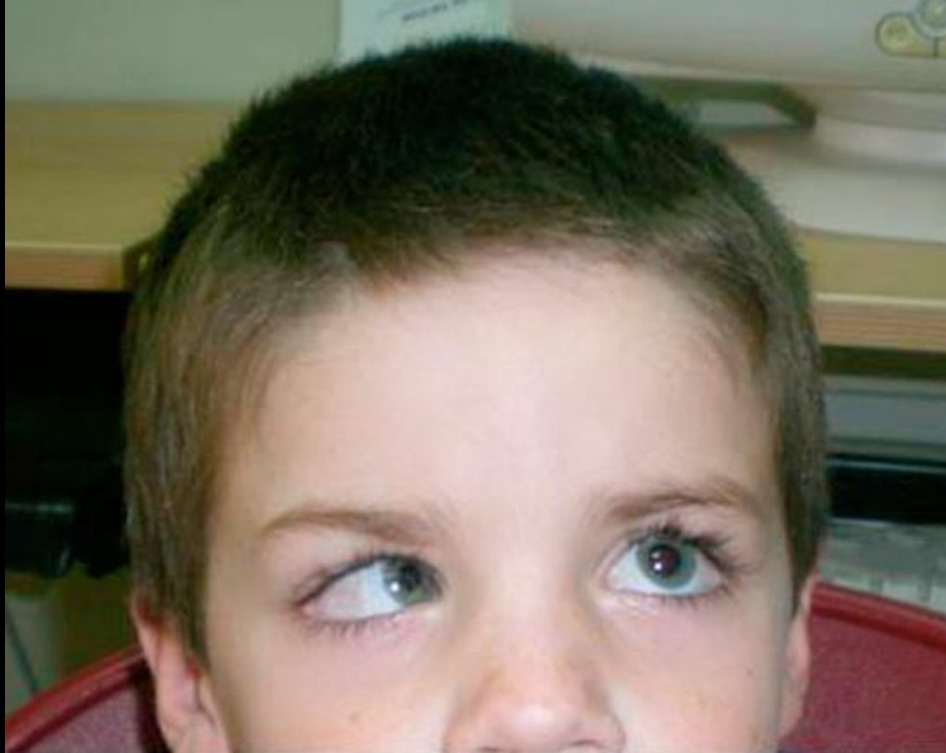HIPOPLASIA MUSCULO ORBICULAR DE LOS LABIOS



PTOSIS PALPEBRAL UNILATERAL



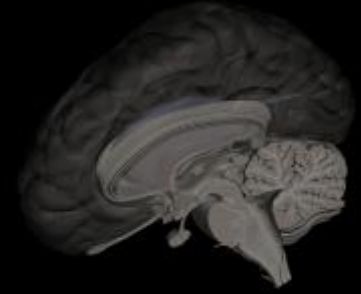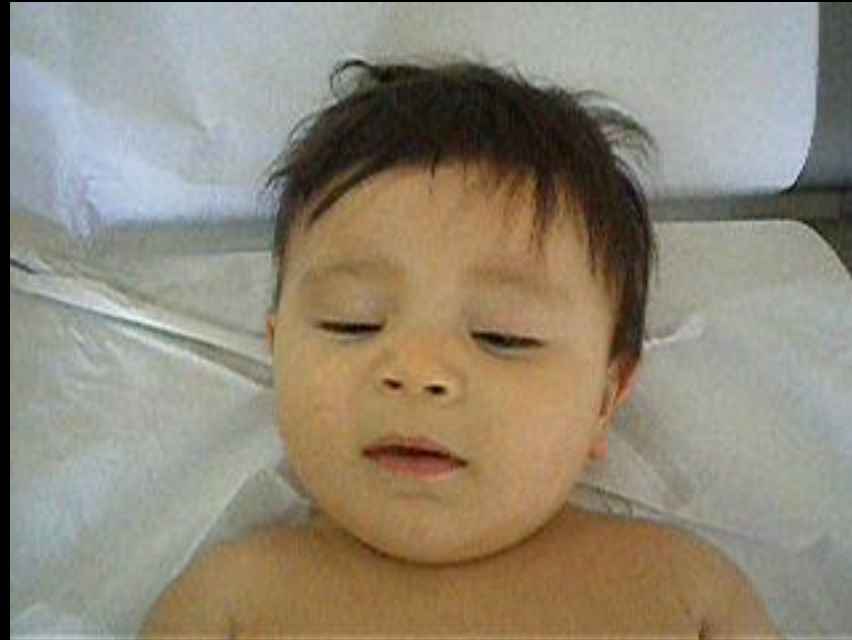
PTOSIS PALPEBRAL BILATERAL



SEXTO PAR DERECHO

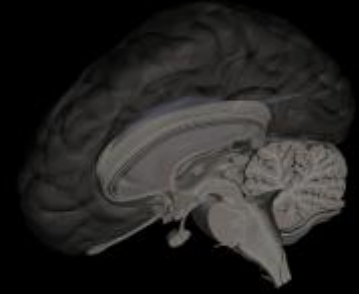


DIPLOPIA



NISTAGMO

EXAMEN NEUROLÓGICO EN PEDIATRÍA: ESCOLARES



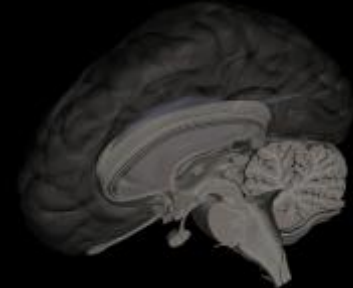
EXAMEN CEREBELOSO

- PRUEBA ÍNDICE NARIZ (DISMETRÍA)
- MARCHA EN TANDEM (ATAXIA)

EXAMEN MOTOR

- PRUEBA DE PARESIA MÍNIMA
- EXAMEN DE FUERZAS POR GRUPOS MUSCULARES
- TONO MOTOR (HIPERTONÍA)
- REFLEJOS OSTEOTENDÍNEOS

EXAMEN NEUROLÓGICO EN PEDIATRÍA: ESCOLARES



REFLEJOS OSTEOTENDÍNEOS

ROTULIANO L2-L3-L4

AQUILIANO S1

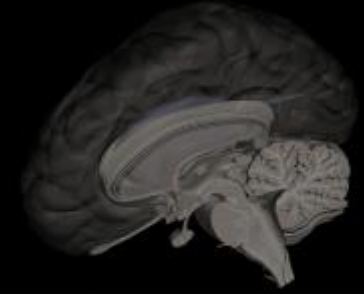
BICIPITAL C5-C6

TRICIPITAL C6-C7



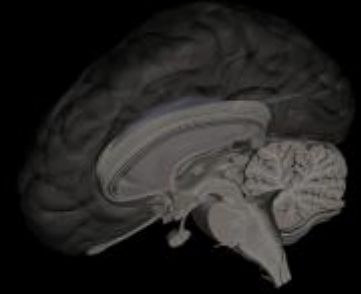
(video hiperreflexia, clonus y presencia de babinski: <https://www.youtube.com/watch?v=eZZQPvJnJhs>)

REVISIÓN EXAMEN CLÍNICO DE ROT: <https://www.youtube.com/watch?v=H1b-iKf2CuY>

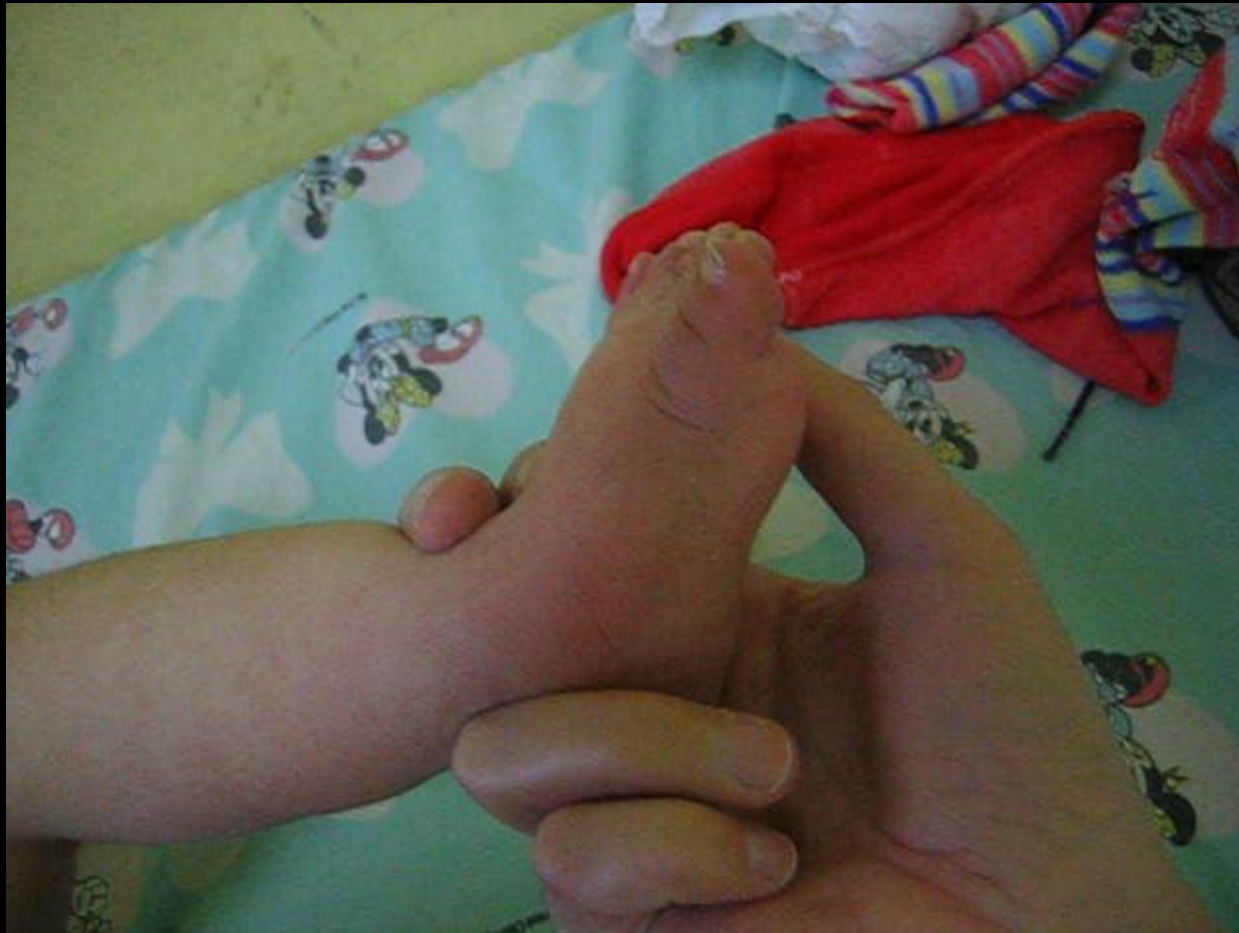

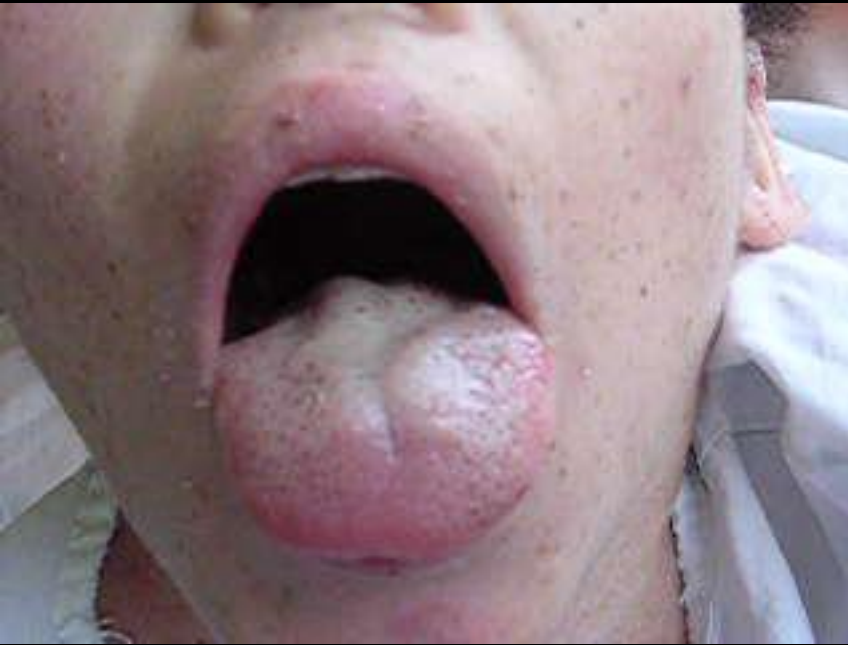Maniobra de
Jendrassik

EXAMEN NEUROLÓGICO EN PEDIATRÍA: ESCOLARES

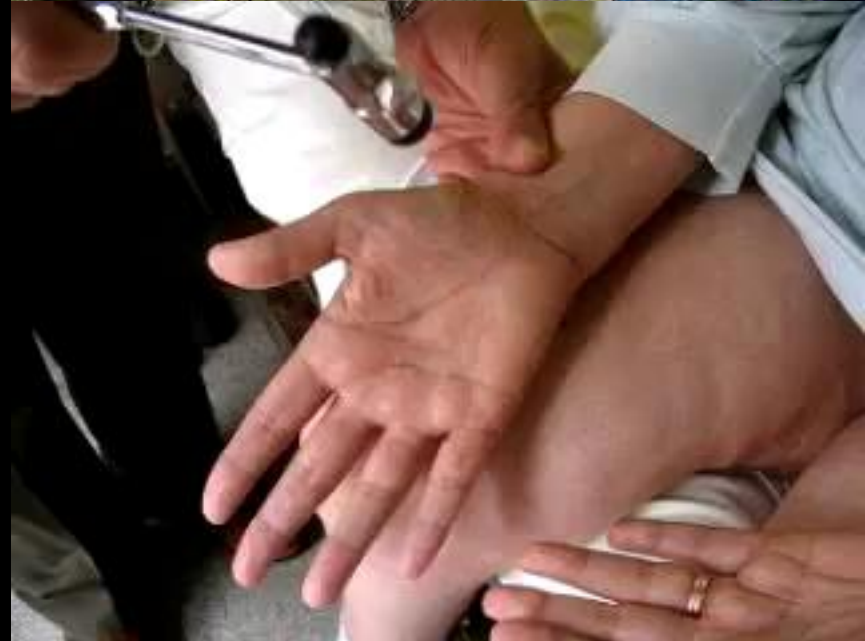

SIGNO DE BABINSKI



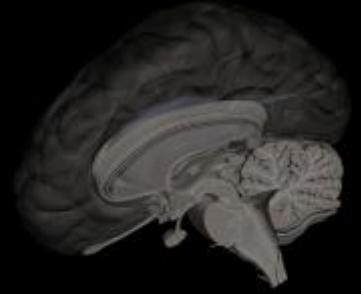


FASCICULACIONES LINGUALES

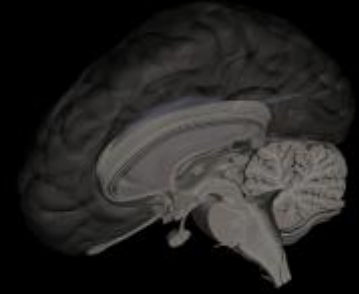


MIOTONÍA

SIGNO DE GOWERS



EXAMEN NEUROLÓGICO EN PEDIATRÍA: ESCOLARES

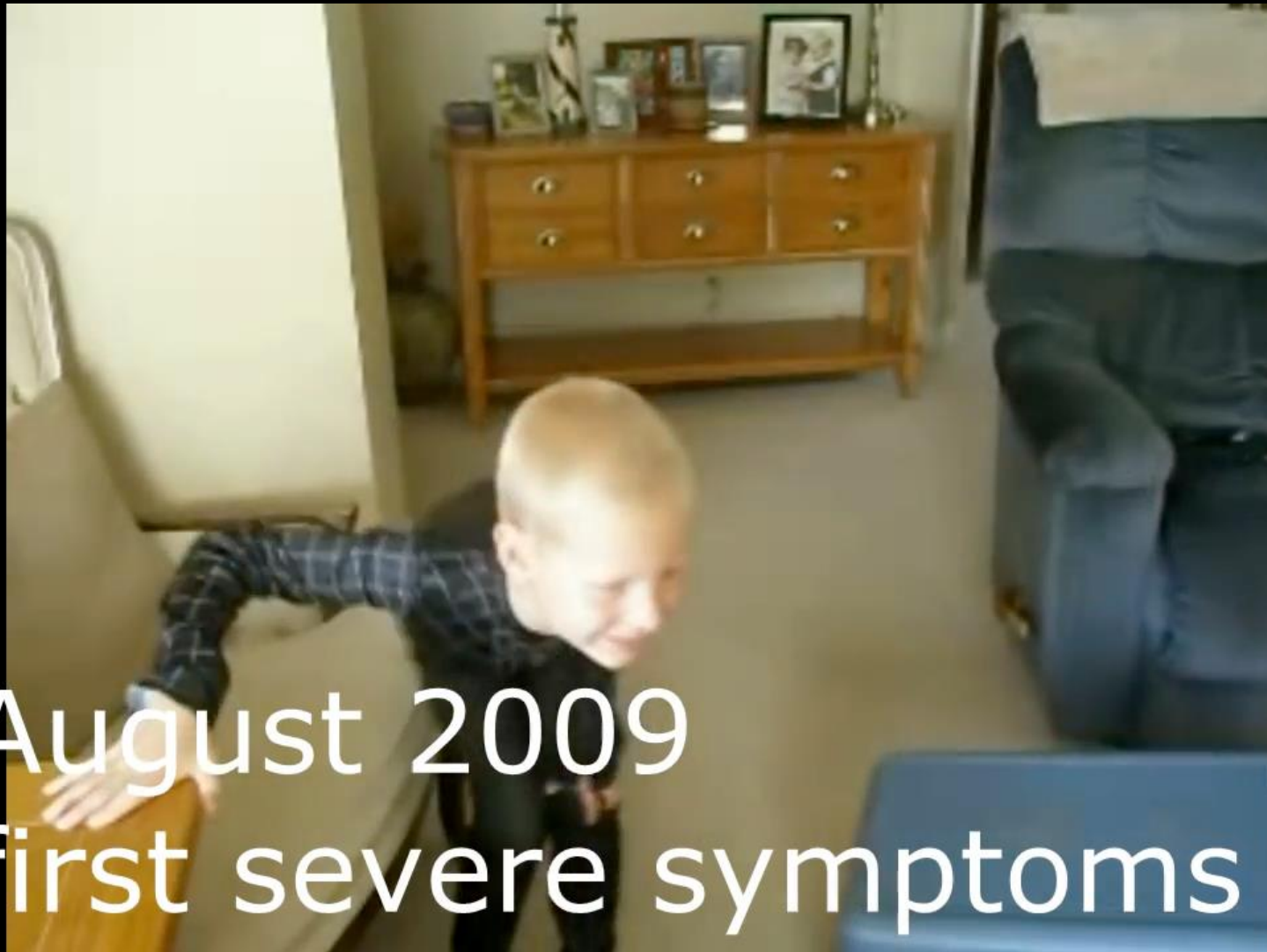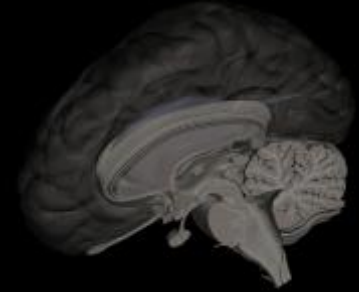


COMPROMISO EXTRAPIRAMIDAL

- DISKINESIA: TRASTORNO DEL MOVIMIENTO CARACTERIZADO POR MOVIMIENTOS INVOLUNTARIOS
- DISTONÍA: CONTRACCIÓN MUSCULAR MANTENIDA INVOLUNTARIA, EN OCASIONES SIMULTÁNEA DE MÚSCULOS AGONISTAS Y ANTAGONISTAS
- COREA: FLUJO CONTÍNUO DE MOVIMIENTOS INVOLUNTARIOS BRUSCOS, BREVES Y DE DISTRIBUCIÓN ALEATORIA E IMPREDECIBLE
- ATETOSIS: MOVIMIENTOS INVOLUNTARIOS, LENTOS Y ONDULATORIOS
- COREOATETOSIS: MEZCLA DE LOS 2 ANTERIORES
- TEMBLOR: MOVIMIENTO RÍTMICO, OSCILATORIO E INVOLUNTARIO DE UNA PARTE DEL CUERPO
- BALISMO: MOVIMIENTOS INVOLUNTARIOS, VARIANTES, DE GRAN AMPLITUD DE PARTES PROXIMALES DE LAS EXTREMIDADES

DISTONÍA

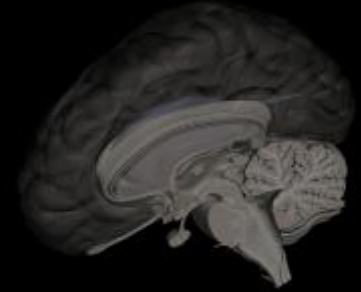
<https://www.youtube.com/watch?v=jtyCTk3OBpQ>



August 2009
first severe symptoms

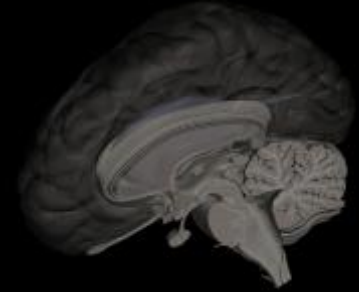
COREA

<https://youtu.be/-Os3T6Yz7w0>



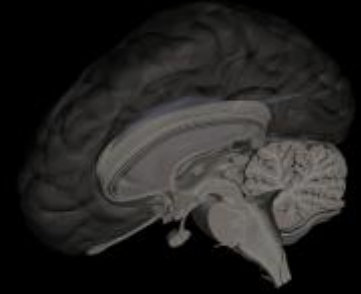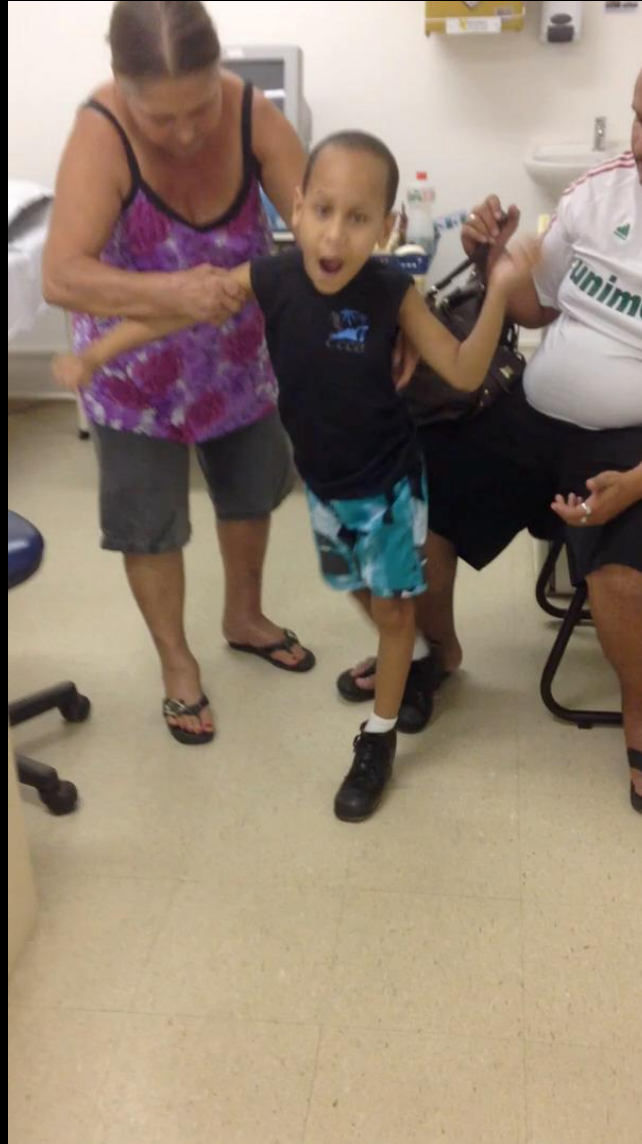
ATETOSIS

<https://youtu.be/bLp74v9ItDo>



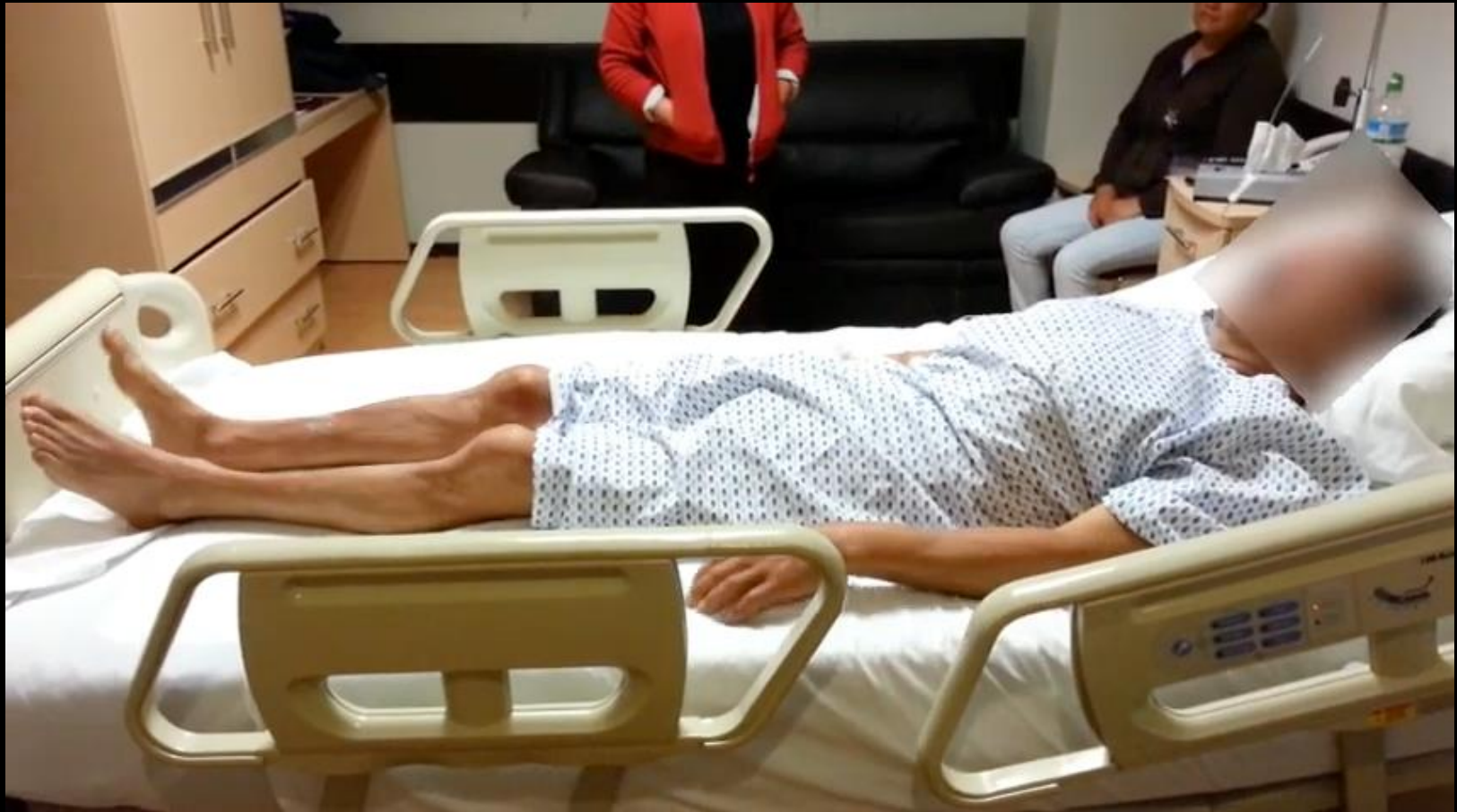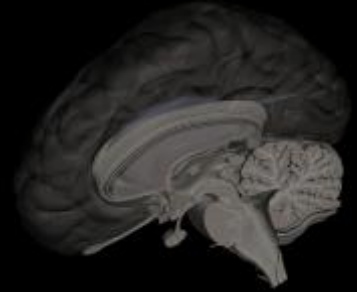
COREOATETOSIS

<https://youtu.be/hUEAnOvYtaE>

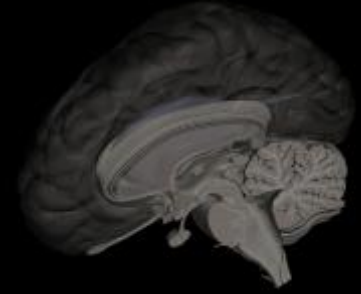


BALISMO

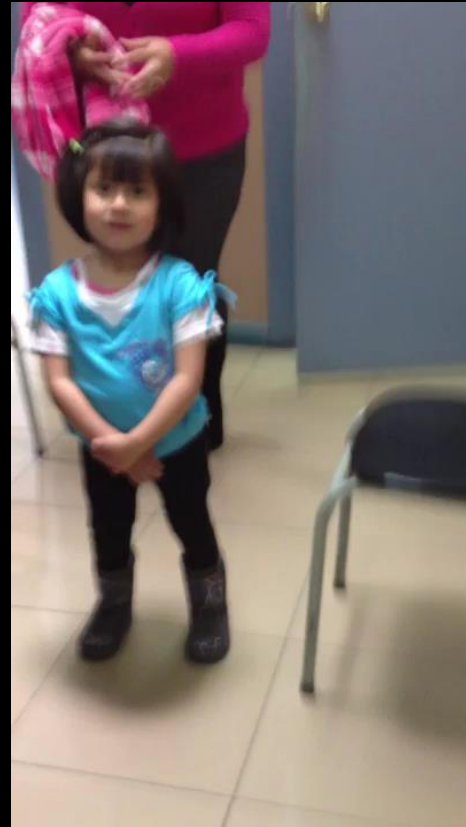<https://youtu.be/8HlMwBlk0zI>



EXAMEN NEUROLÓGICO EN PEDIATRÍA: ESCOLARES

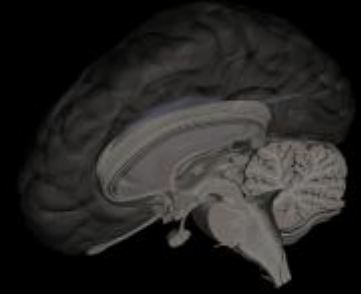


MARCHA MIOPÁTICA



video marcha miopática disponible en: https://www.youtube.com/watch?v=d3V_YKHeRME

EXAMEN NEUROLÓGICO EN PEDIATRÍA: ESCOLARES

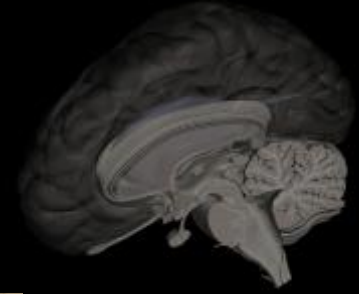


MARCHA POLINEUROPÁTICA



video marcha polineuropática disponible en: https://www.youtube.com/watch?v=_Mn1X2N4fmk

EXAMEN NEUROLÓGICO EN PEDIATRÍA: ESCOLARES

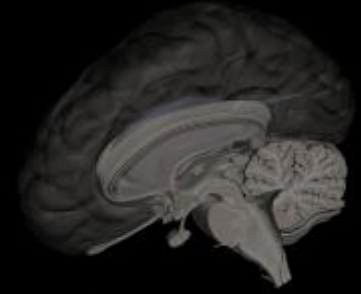


MARCHA HEMIPARÉTICA



video marcha hemiparética disponible en: https://www.youtube.com/watch?v=TknsIC_hsWo

EXAMEN NEUROLÓGICO EN PEDIATRÍA: ESCOLARES

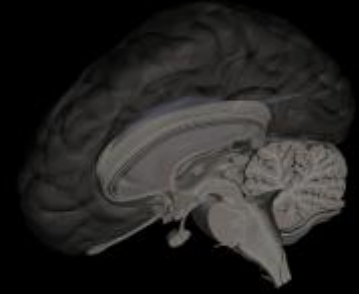


MARCHA ATÁXICA



video marcha atáxica: <https://www.youtube.com/watch?v=hrSIAnsshXQ>

EXAMEN NEUROLÓGICO EN PEDIATRÍA: ESCOLARES

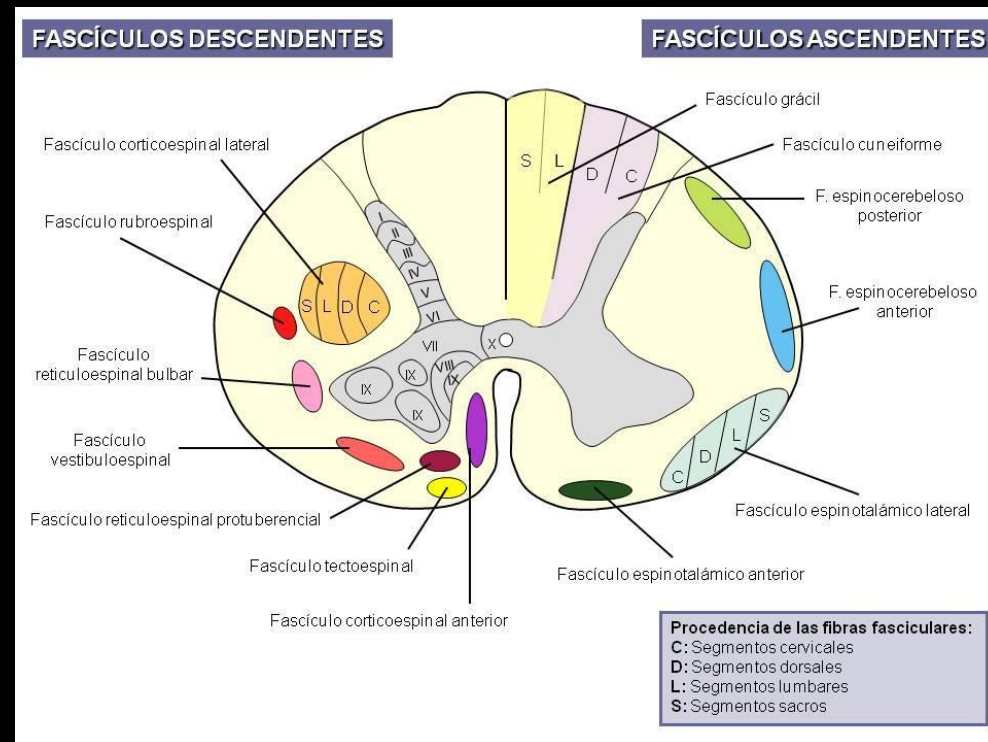


EXAMEN SENSITIVO

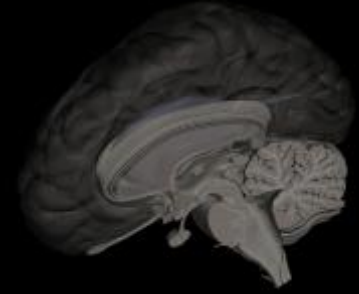
-SENSIBILIDAD PROPIOCEPTIVA

-SENSIBILIDAD DOLOROSA (TERMOALGÉSICA)

-SENSIBILIDAD TACTIL



EXAMEN NEUROLÓGICO EN PEDIATRÍA: LACTANTES



-EXAMEN DEL DESARROLLO PSICOMOTOR

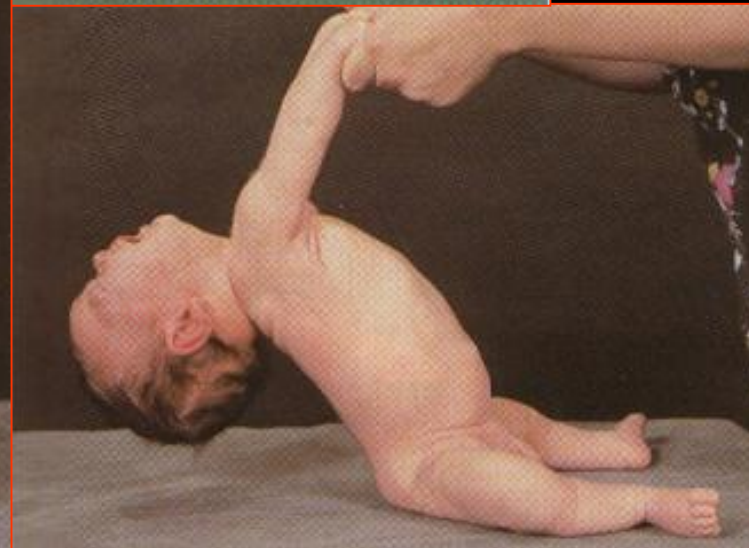
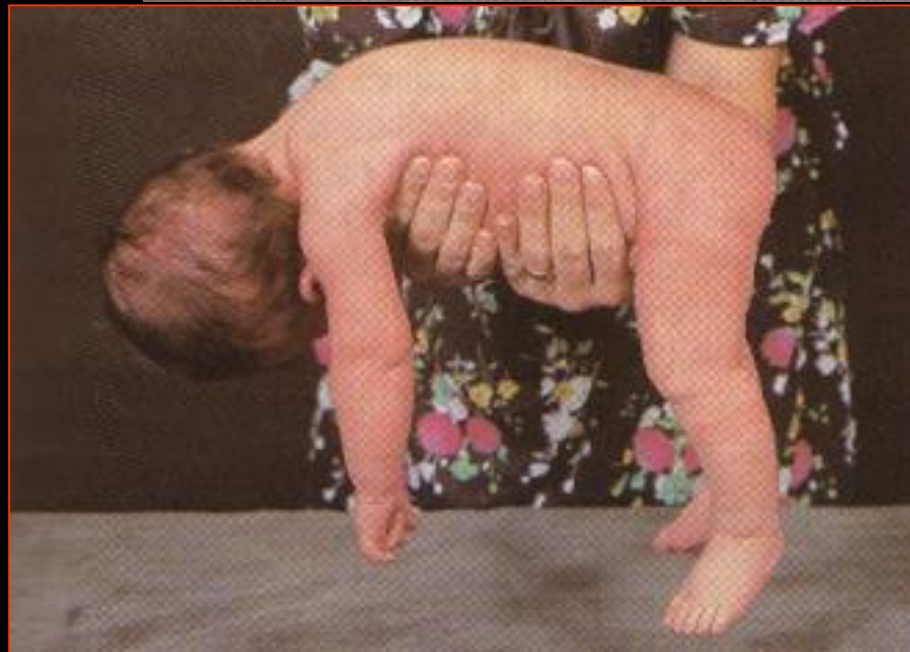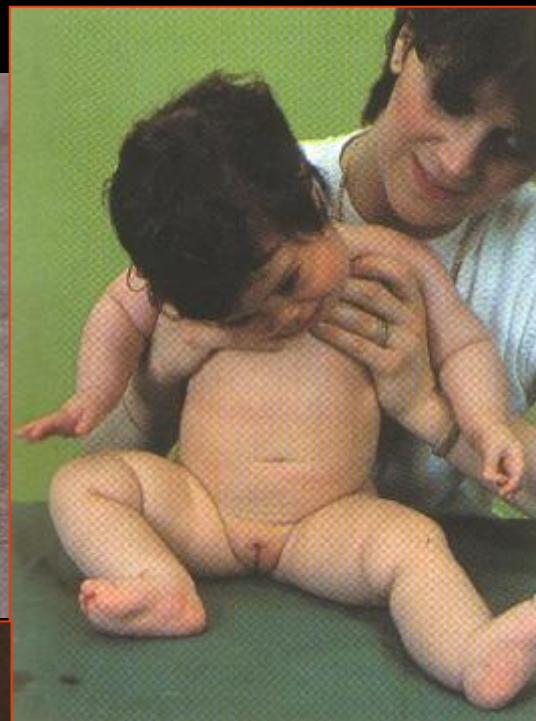
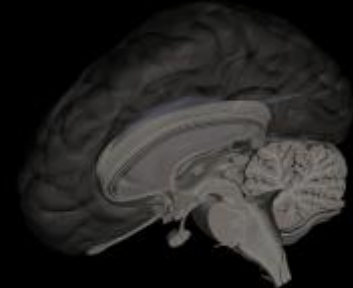
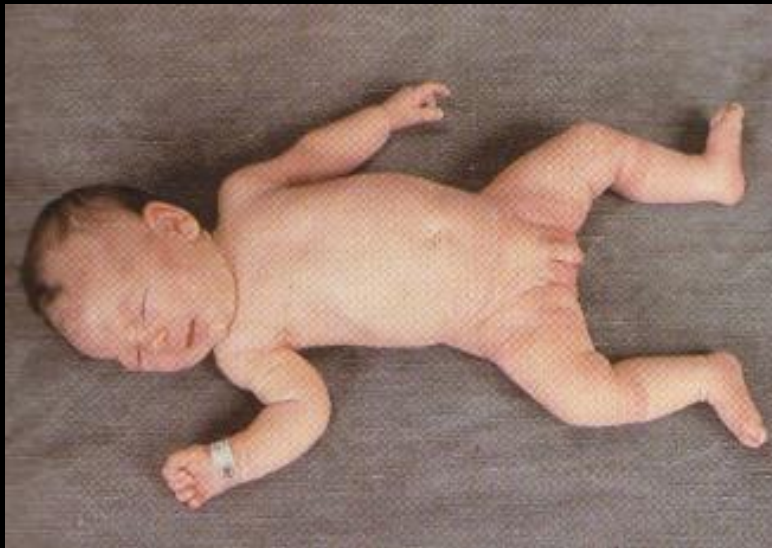-EXAMEN DEL TONO MOTOR

-EXAMEN DE REFLEJOS DEL DESARROLLO

-CIRCUNFERENCIA CRANEANA Y FORMA DEL CRÁNEO+FONTANELA

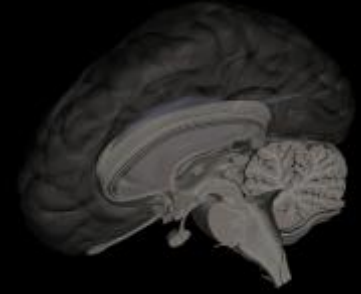
EXAMEN NEUROLÓGICO EN PEDIATRÍA: LACTANTES

EXAMEN DEL TONO MOTOR



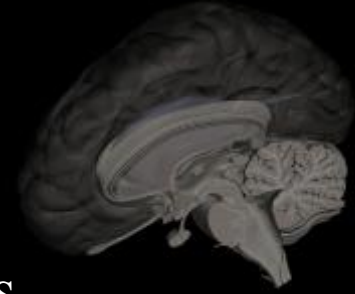
EXAMEN NEUROLÓGICO EN PEDIATRÍA: LACTANTES

EXAMEN DEL TONO MOTOR



REFLEJOS DEL DESARROLLO-ARCAICOS-PRIMITIVOS

REFLEJOS QUE APARECEN O DESAPARECEN SEGÚN EL DESARROLLO CORTICAL DEL BEBÉ, FAVORECIENDO CONDICIONES DE SUPERVIVENCIA, Y QUE NORMALMENTE, PERMANECEN ABOLIDOS O PERSISTEN MIENTRAS LA CORTEZA CEREBRAL TOMA “CONTROL” SOBRE ESTRUCTURAS SUBCORTICALES

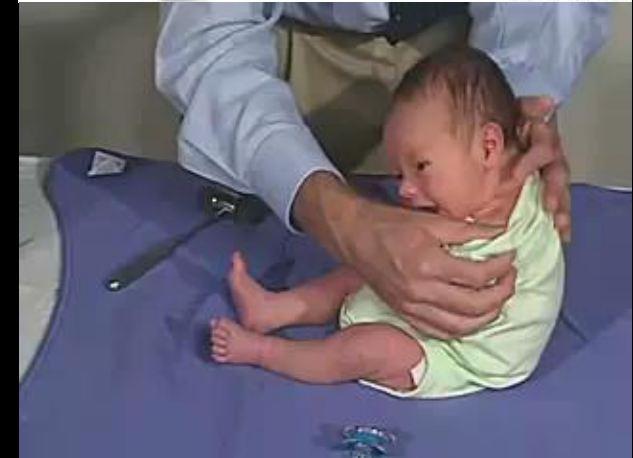
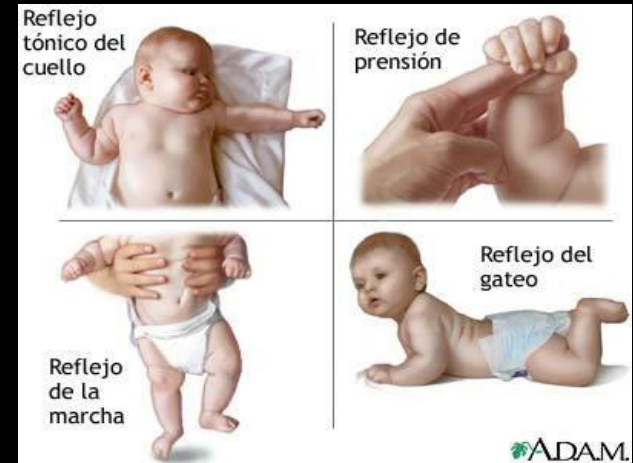
REFLEJOS ARCAICOS:

REFLEJO DE MARCHA AUTOMÁTICA	RN-2M
REFLEJO DE SUCCIÓN	RN-4/6M
REFLEJO DE BÚSQUEDA	RN-3M
REFLEJO DE PROTRUSIÓN LINGUAL	RN-3M
REFLEJO DE PRENSIÓN PALMAR	RN-3M
REFLEJO DE PRENSIÓN PLANTAR	RN-9M
REFLEJO DE MORO	RN-4M
REFLEJO TÓNICO-NUCAL	RN-4/6M

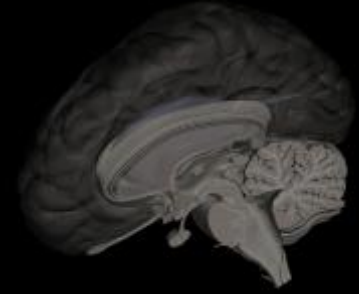
REFLEJOS DE MADURACIÓN:

PARACAÍDAS LATERAL	6M...
PARACAÍDAS HORIZONTAL	9-10M...



VIDEO REFLEJO DE MORO

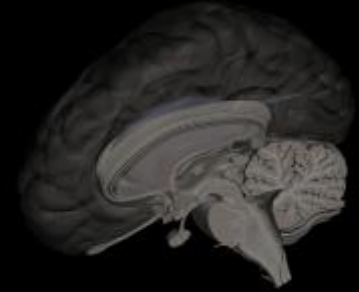
<https://www.youtube.com/watch?v=PTz-iVI2mf4>



Examen Neurológico en la Infancia

Objetivos a cumplir por los estudiantes al final de la clase:

1. Ser capaz de señalar las etapas del EN en la edad pediátrica y sus particularidades
2. Identificar signos clínicos claves orientadores a patología neurológica en la infancia
3. Ser capaz de identificar alteraciones del tono motor y su correlato anátomo-clínico
4. Identificar signos clínicos de alteraciones extrapiramidales
4. Identificar patrones específicos de alteraciones de la marcha en Neurología
5. Correlacionar las alteraciones de los reflejos osteotendíneos anatómica y funcionalmente
6. Conocer el significado de los reflejos del desarrollo y su edad de aparición o desaparición



ROBERT DE NIRO ROBIN WILLIAMS

Los milagros sencillos
no existen.

DESPERTARES

Basada en una Historia Real



DVD
VIDEO